



Magnetostymulacja z jonowym rezonansem cyklotronowym jako nowa metoda wspomagająca leczenie powikłań neurologicznych przy złamaniach

Magnetic stimulation with ionic cyclotron resonance as a new method of supporting treatment of neurological complications in bone fractures

¹Aleksander Sieroń, ²Anna Jędrzejewska, ³Krystyna Dobosiewicz, ⁴Jarosław Czubak, ¹Romualda Mucha, ²Maria Flak, ²Irena Dwyer-Jama, ²Małgorzata Szota, ²Krzysztof Czernicki, ⁵Aleksandra Liska, ²Jacek Durmała

¹Klinika Chorób Wewnętrznych, Angiologii i Medycyny Fizycznej Śląskiej Akademii Medycznej w Bytomiu.
Kierownik: prof. dr hab. n. med. A. Sieroń

²Katedra i Klinika Rehabilitacji Śląskiej Akademii Medycznej w Katowicach
Kierownik: dr hab. n. med. J. Durmała

³Katedra Fizjoterapii GWSH Katowice

Kierownik: prof. dr hab. n. med. K. Dobosiewicz

⁴Klinika Ortopedii, Oddział Ortopedii i Traumatologii Dziecięcej w Otwocku
Kierownik: dr hab. n. med. J. Czubak

⁵Klinika Neurologii, Pracownia Elektromiograficzna Śląskiej Akademii Medycznej w Katowicach
Kierownik: dr hab. n. med. E. Motta

Streszczenie

Słowa kluczowe: magnetostymulacja, jonowy rezonans cyklotronowy, uszkodzenie nerwów obwodowych, zrost kostny

Abstract

Key words: magnetic stimulation, ionic cyclotron resonance, peripheral nerve damage, fractured bone union

Celem doniesienia jest przedstawienie nowej metody z zakresu medycyny fizycznej jaką jest magnetostymulacja z jonowym rezonansem cyklotronowym, którą z dobrym efektem terapeutycznym stosujemy w uszkodzeniach nerwów obwodowych i zaburzeniach zrostu kostnego. Skuteczność magnetostymulacji z jonowym rezonansem cyklotronowym ilustruje przebieg leczenia 14-letniej dziewczynki z uszkodzeniem nerwu promieniowego i łokciowego w przebiegu złamania kości ramiennej lewej powikłanego zaburzeniami zrostu kostnego.

The aim of the paper is presentation of the new method of treatment within physical medicine called magnetic stimulation of with ionic cyclotron resonance, which has been applied with positive results in peripheral nerve damage and disorders of union of fractured bones. The effectiveness of magnetic stimulation with ionic cyclotron resonance is illustrated in the progress of treatment of a 14-year-old girl with damaged radial and elbow nerve in the course of humeral bone fracture complicated by delayed bone union.

W związku z częstotścią wypadków komunikacyjnych zwiększa się ryzyko urazów kończyn u dzieci z towarzyszącymi uszkodzeniami nerwów obwodowych. Zadaniem lekarzy zaopatrujących dziecko jest odtworzenie funkcji uszkodzonego narządu. Każda z metod mogących przyspieszyć lub w jakimś stopniu polepszyć efekt terapeutyczny wydaje się warta rozważenia.

W ostatnich latach przeprowadzono wielokierunkowe badania, mające na celu określenie wpływu pól magnetycznych na organizmy żywe. Uważa się, że pola magnetyczne o określonych parametrach aktywują procesy utylizacji tlenu, inicjują i modyfikują przebieg reakcji enzymatycznych, aktywują syntezę kolagenu, wykazują działanie przeciwbólowe, wpływają na go-

spodarkę kwasowo-zasadową i wodno-elektrolitową, przyspieszają proces angiogenezy [1]. Mają znaczący wpływ na syntezę białek, na procesy replikacji i transkrypcji kwasów nukleinowych oraz procesy proliferacji komórkowej [1].

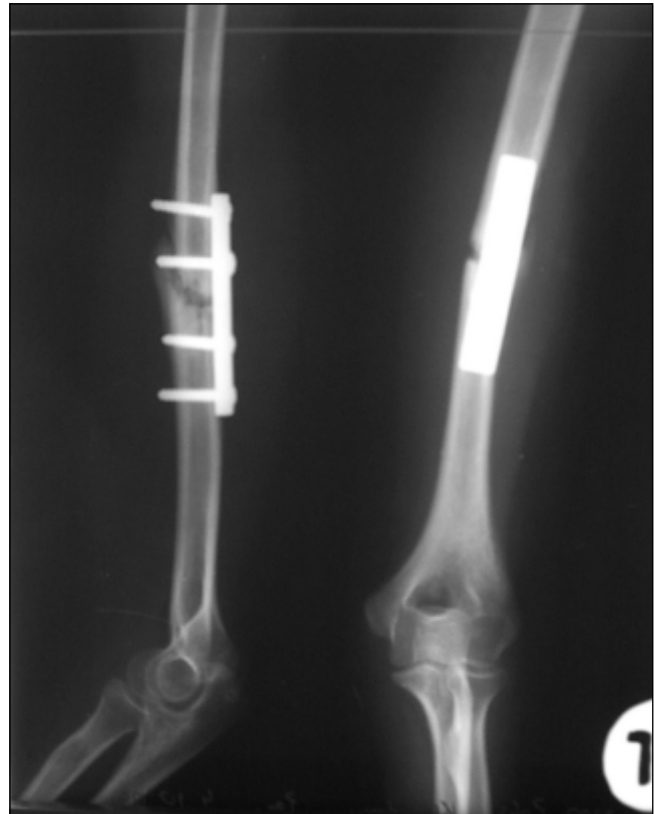Magnetoterapia i magnetostymulacja są coraz powszechniej stosowane w ortopedii ze względu na znaczące działanie regenerujące, osteogenetyczne i przeciwbólowe [1, 2, 3, 4]. Stwierdzono, że użycie stabilizatorów w formie płytek i śrub nie zmniejsza efektu działania zmiennego pola magnetycznego na gojenie złamanej kości i zabieg ten może być stosowany z dobrym efektem bezpośrednio po operacji [1, 2, 3, 5, 6]. Jako efekt towarzyszący terapii obserwowano także znaczne zmniejszenie obrzęku i resorpcję krwiaków oraz wyraźne działanie przeciwzapalne i analgetyczne. Zadowalające efekty otrzymano stosując tę formę terapii w leczeniu zrostu opóźnionego i stawów rzezkomych [1, 2, 3, 5, 6], stwierdzono również wyraźne przyspieszenie formowania blizny skórnej w ocenie klinicznej oraz znaczne przyspieszenie dojrzałości blizny w ocenie histopatologicznej [5, 6]. Bardzo słabe prądy powstałe przy oddziaływaniu na substancje piezoelektryczne, np. kolagen, stymulują czynność komórek kościotwórczych. Stwierdzono również hamujący wpływ pola magnetycznego na procesy demineralizacyjne kości przy jednoczesnym zwiększaniu ich mineralizacji, co można ocenić przy pomocy densytometrii [1].

Rozpatrywano także efekt działania wolnozmiennych pól magnetycznych na układ nerwowy. W przypadku schorzeń obejmujących nerwy obwodowe obserwowano poprawę metabolizmu i przewodnictwa w tkance nerwowej, a przy ich uszkodzeniu przyspieszoną regenerację z ograniczeniem obszarów bliznowacenia wokół uszkodzenia [7, 8, 9, 10]. Podstawę procesów regeneracyjnych magnetostymulacji stanowi głównie intensyfikacja utylizacji tlenu i oddychania tkankowego wskutek wzmożonej dyfuzji oraz wychwytu tlenu przez hemoglobinę i cytochromy, co ma wpływ na syntezę DNA i przyspieszenie cyklu mitotycznego, przyspieszając regenerację uszkodzonych nerwów obwodowych [7, 8, 9, 10].

Skuteczność zastosowania magnetostymulacji ilustruje przebieg leczenia czternastoletniej dziewczynki [K.P. 2074/06], skierowanej do poradni neurologicznej w siódmym tygodniu po wypadku komunikacyjnym, podczas którego doznała wstrząśnienia mózgu i urazu kończyny górnej lewej pod postacią poprzecznego złamania kości ramiennej w 1/2 trzonu z przemieszczeniem. Złamanie to było zaopatrzone stabilizacją wewnętrzną za pomocą płytki metalowej w oddziale ortopedii w miejscu zamieszkania.

Podczas badania w poradni neurologicznej stwier-

dzono rękę opadającą, brak czynnego wyprostów w stawie promieniowo-nadgarstkowym, w stawach śródrečno-paliczkowych i międzypaliczkowych bliższych i dalszych z przymusowym zgięciem palca IV i V. Jednocześnie brak było ruchu odwodzenia palców od II do V i kciuka. Występowały zaburzenia czucia w części grzbietowej ręki lewej z przewagą w okolicy kciuka oraz palca V i zewnętrznej części palca IV. W badaniu radiologicznym (19.07.2006): zespolenie wewnętrzne złamania kości ramiennej lewej z widoczną szczeliną złamania.



Ryc. 1. Rtg kości ramiennej lewej 19.07.2006 X-ray of the left humeral bone 19.07.2006

Ze względu na obraz kliniczny wskazujący na uszkodzenie nerwów obwodowych kończyny lewej wykonano badanie EMG, w którym nie uzyskano odpowiedzi przy stymulacji włókien ruchowych nerwu promieniowego lewego. W mięśniu prostowniku palców w zapisie spoczynkowym stwierdzono liczne fibrylacje i potencjały dodatnie oraz brak czynności dowolnej, co przemawiało za całkowitym odnerwieniem. Ponadto w nerwie promieniowym lewym zarejestrowano dyskretne cechy uszkodzenia włókien czuciowych. W nerwie łokciowym lewym zarejestrowano zmiany polegające na znacznym obniżeniu amplitudy odpowiedzi czuciowej i niewielkiego stopnia obniżenie amplitudy ruchowej. Na podstawie badania przedmiotowego oraz EMG stwierdzono cechy całkowitego uszkodzenia włókien ruchowych i częściowego włókien czuciowych nerwu

promieniowego oraz uszkodzenie włókien czuciowych i niewielkiego stopnia włókien ruchowych nerwu łokciowego w następstwie przebytego złamania.

Niedowładną kończynę zabezpieczono szyną w funkcjonalnie poprawnym, ustawieniu stosując na całą kończynę ocieplacz. Dziewczynka została przyjęta do leczenia w Klinice Chorób Wewnętrznych, Angiologii i Medycyny Fizykalnej w Bytomiu. Została poddana terapii polem magnetycznym o właściwościach magnetostymulacji aparatem VIOFOR JPS. Częstotliwość impulsów podstawowych zastosowano w przedziale 180–195 Hz, częstotliwości paczek impulsów w przedziale 12,5–29 Hz, grupy paczek 2,8–7,6 Hz, a serie zaś po 0,08–0,3Hz. Kształt podstawowych impulsów był zbliżony do piłokształtnego.



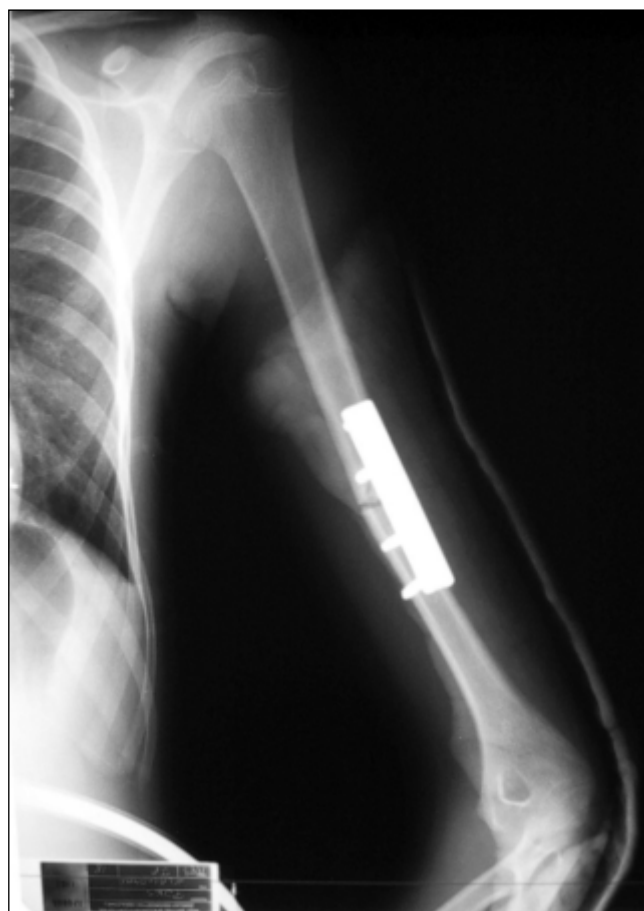
Ryc. 2. Aparat do magnetostymulacji VIOFOR JPS *Viofor JPS apparatus for magnetic stimulation*

Pacjentka poddana była emisji pola dwa razy w ciągu dnia przez okres czterech tygodni z przerwami sobotnio-niedzielnymi. W czasie jednej emisji stosowano aplikator pierścieniowy o średnicy 30 cm na okolicę ramienia i aplikator mały – poduszkę na okolicę przedramienia. W pierwszym zabiegu amplituda impulsu magnetycznego została nastawiona na drugi stopień intensywności pola, a w drugim zabiegu na szósty stopień. Aplikator pierścieniowy wytwarzał jednorodne zmienne pole magnetyczne o liniach sił równoległych do osi cewki, co zwiększało skuteczność aplikacji [2, 10]. Mały aplikator w kształcie poduszki wytwarzał pole niejednorodne, ale dwukrotnie silniejsze niż najsilniejsze pole cewki maty dużej [9]. W trakcie terapii wykorzystano efekty biofizyczne • jonowego rezonansu cyklotronowego, który uaktywnia czynny transport jonów przez błonę komórkową, szczególnie jonów wapnia i potasu, gdzie jony wapnia odgrywają w metabolizmie komórkowym kluczową rolę jako tzw. „tarcza naprowadzająca” dla oddziaływania pól magnetycznych z żywą materią • magnetomechanicznego,

który działa na dia- i paramagnetyki, zwiększa pH enzymów, działa na macierz kości, wzmacnia zwrotny wychwyt wapnia i powrót do kości, powoduje nasycenie krwi tlenem • elektrodynamicznego, który uaktywnia transport jonów przez błonę komórkową [1].

Oprócz magnetostymulacji do leczenia włączono kinezyterapię, w tym ćwiczenia bierne i czynne synergistyczne kontralateralne i ipsilateralne. Ponadto zastosowano leczenie farmakologiczne: Cocarboxylaza, Nivalina oraz zespół witamin z grupy B.

Po zakończeniu terapii i wykonaniu kontrolnego badania radiologicznego (dnia 04.10.2006) stwierdzono cechy zrostu kostnego kości ramiennej. Pojawił się ruch wyprostu w stawach międzypaliczkowych dalszych i śródrečno-paliczkowych, ustąpiło przymusowe zgięcie palca IV i V oraz pojawiła się substytucja prostowania kciuka w stawie śródrečno-paliczkowym.



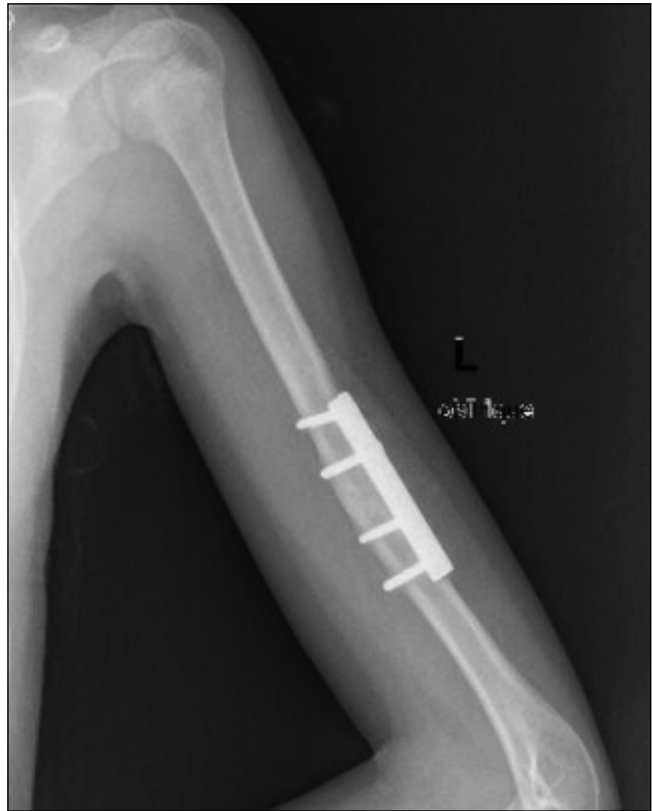Ryc. 3. Rtg kości ramiennej lewej 04.10.2006 *X-ray of the left humeral bone 04.10.2006*

W kontrolnym EMG po dwóch miesiącach uzyskano odpowiedź o niewielkiej amplitudzie przy stymulacji włókien ruchowych nerwu promieniowego i odbiorze z mięśnia prostownika łokciowego nadgarstka, któremu nadal towarzyszył brak odpowiedzi przy stymulacji mięśnia prostownika palców.

W trakcie dalszej magnetostymulacji oraz kinezyterapii uzyskano dalszą poprawę kliniczną, pojawiły

się pierwsze skurcze dowolne w mięśniach położonych poniżej uszkodzenia nerwu, co wskazywało, że mamy do czynienia z uszkodzeniem typu *axonotmesis*.

Celem dalszego leczenia dziewczynkę przekazano do Kliniki Ortopedii w Otwocku, gdzie kontynuowano kinezyterapię i fizykoterapię z dodatkowo zastosowaną elektrostymulacją punktów motorycznych prostowników palców w okolicy przedramienia, zaobserwowano dalszą poprawę w zakresie ruchu prostowania palców w stawach śródrečno-paliczkowych. W piątym miesiącu leczenia pojawił się ruch czynny prostowania w stawie nadgarstkowym. Wobec dalszej klinicznej poprawy odstąpiono od leczenia operacyjnego i zalecono kontynuowanie leczenia zachowawczego w Klinice Rehabilitacji w Katowicach–Ochojcu, gdzie kontynuowano leczenie magnetostymulacją o parametrach stosowanych uprzednio w Klinice Chorób Wewnętrznych, Angiologii i Medycyny Fizykalnej w Bytomiu. W siódmym miesiącu od urazu nastąpił pełny wyprost w stawie promieniowo-nadgarstkowym oraz odwodzenie palców i kciuka. Obecnie utrzymują się jedynie śladowe zaburzenia czucia od strony grzbietowej kciuka. Wobec wyraźnej poprawy w czasie pobytu w Klinice włączono ćwiczenia czynne z dawkowanym oporem kończyny górnej lewej oraz poprawiające funkcje chwytu ręki. Kontrolne badanie EMG (03.2007) wykazało wyraźną poprawę. Stwierdzono jedynie niewielkie uszkodzenie aksonalno-demielinizacyjne nerwu promieniowego lewego. W mięśniu prostowniku palców odnotowano cechy wyraźnej reinerwacji, nie stwierdzając cech odnerwienia. Kontrolne badanie radiologiczne (21.02.2007) wykazało pełny zrost w miejscu złamania, co pozwala obecnie na usunięcie metalowego zespolenia.



Ryc. 4. Rtg kości ramiennej lewej 21.02.2007 X-ray of the left humeral bone 21.02.2007

Dobry efekt leczenia zachowawczego u 14-letniej chorej pozwala na wniosek, że wczesne zastosowanie magnetostymulacji z jonowym rezonansem cyklotronowym wpłynęło korzystnie na regenerację nerwów obwodowych i zaburzenia zrostu kostnego (wyniki potwierdzone w EMG i RTG przed i po terapii) oraz pozwoliło uniknąć wcześniejszej rewizji operacyjnej.

Magnetostymulacja z jonowym rezonansem cyklotronowym jest słuszną terapią w regeneracji nerwów obwodowych [7, 8, 9, 10] i zaburzeniach zrostu kostnego [1, 2, 5, 6]. Prowadzenie takich chorych wymaga jednak współpracy kilku specjalistów: ortopedy, neurologa dziecięcego, lekarza rehabilitacji oraz specjalistów medycyny fizykalnej z monitorowaniem objawów klinicznych, radiologicznych i elektromiograficznych.

Piśmiennictwo

- [1] Sieroń A., Cieślak G., Kawczyk-Krupka A. et al.: Zastosowanie pól magnetycznych w medycynie. *α-medica press*, Białsko-Biała 2002.
- [2] Sieroń A., Stołtny-Sieroń A., Biniszkiwicz T. et al.: Analiza skuteczności terapeutycznej magnetostymulacji systemem Viofor JPS w wybranych jednostkach chorobowych. *Acta Bio-Optica Inform. Med.*, 2001:7, 1–8.
- [3] Sieroń A., Glinka M.: Wpływ pól magnetycznych o zakresach terapeutycznych na proces gojenia się skóry i tkanek miękkich. *Chir. Pol.*, 2002:4 (4), 153–158.
- [4] Fischer R.B., Glasgow J.F.T.: Leczenie ran. *Akt. Pediatr.*, 1995, 11, 277–279.
- [5] Buczek E.: Wpływ zmiennego pola magnetycznego o niskiej częstotliwości na proces powstawania blizny kostnej. Praca doktorska. *Archiwum ŚAM*, Katowice 1993, 1–65.

- [6] Jędrzejewski P.: Ocena przebiegu gojenia złamań żuchwy oraz formowania blizny skórnej pod wpływem zmiennych pól magnetycznych o niskich wartościach indukcji. Praca doktorska. Archiwum ŚAM, Katowice 2003, 1–100.
- [7] Zienowicz R.J., Thomas B.A., Kurtz W.H. et al.: A multivariate approach to the treatment of peripheral nerve transection injury: the role of electromagnetic field therapy. *Plast. Reconstr. Surg.*, 1991:87, 122–129.
- [8] Byers J.M., Clark K.F., Thompson G.C.: Effect of pulsem electromagnetic stimulation of facia nerce regeneration. *Arch. Otolaringol. Head Neck Surg.*, 1998:124, 383–389.
- [9] Sieroń A., Obuchowicz A., Biłska A. et al.: Zastosowanie pola magnetycznego w leczeniu obwodowego porażenia nerwu twarzewego dzieci – opis przypadków. *Balneol. Pol.*, 2004:66 (1–2), 58–63.
- [10] Pasek J., Mucha R., Sieroń A.: Wolnozmiennie pole magnetyczne w leczeniu rwy ramiennej. *Acta Bio-Optica Inform. Med.*, 2006:12 (2), 93–96.

Adres do korespondencji:
40-635 Katowice
ul. Ziołowa 45/47
reh@gcm.pl

